Νέοι προγνωστικοί δείκτες ασυμπτωματικής στεφανιαίας νόσου.
Η θέση των αναίμακτων απεικονιστικών μεθόδων

Η αθηροσκλήρωση, που συνδέεται άμεσα με την δημιουργία και εξέλιξη της στεφανιαίας νόσου συνηθέστατα ακολουθεί μία σιωπηρή προοδευτική πορεία, δεκαετίες πριν εκδηλώσει συμπτώματα. Βασικός μηχανισμός της προόδου και εκδήλωσης τελικά της νόσου είναι η φλεγμονώδης διεργασία στα τοιχώματα των αγγείων , η οποία παίζει σημαντικό ρόλο στην σύσταση και σταθερότητα της αθηρωματικής πλάκας .

Βιβλιογραφικά και νεκροτομικά δεδομένα υποστηρίζουν ότι 68% των οξέων στεφανιαίων συνδρόμων επισυμβαίνει σε ασθενείς με αγγειογραφικά "σιωπηρές" αθηρωματικές βλάβες (στένωση <50%) που προκαλούνται από ασταθείς, ευάλωτες στη ρήξη, πλάκες και ότι μόνο το 14% αυτών αποδίδεται σε στενώσεις >70%, που προκαλούνται από σκληρής σύστασης – σταθερές - αθηρωματικές πλάκες.

Με τη διερεύνηση του ρόλου νέων δεικτών στην πρώιμη διάγνωση και πρόγνωση ασυμπτωματικών ασθενών με αθηρωματική νόσο ασχολείται η αξονική τομογραφία της καρδιάς και ο συνδυασμός της με εξετάσεις Πυρηνικής Καρδιολογίας όπως το SPECT και το PET(fusion imaging).

Α. Αθηρωματικό φορτίο και επικαρδιακό λίπος δείκτες ασυμπτωματικής στεφανιαίας νόσου

Η αξονική τομογραφία της καρδιάς συγκαταλέγεται στις νεότερες απεικονιστικές μεθόδους , που εκαναν εφικτη την αναίμακτη απεικόνιση των στεφανιαίων αρτηριών των δομων της καρδιάς και της λειτουργικότητας της. Ειδικά παρέχει πληροφορίες που αφορούν τον βαθμό της προκαλούμενης στένωσης του αυλού των στεφανιαίων αγγείων από τις αθηρωματικές πλάκες, τη σύσταση τους , εξάγοντας ποσοτική μετρηση του συνολικού αθηρωματικού φορτίου των στεφανιαίων αγγείων. Παράλληλα ποσοτικοποιεί τον όγκο του περικαρδικού λίπους που περιβάλλει την καρδιά στην ίδια συνεδρία απεικόνισης. Τα στοιχεία αυτά συγκαταλέγονται στους νέους αναίμακτους απεικονιστικούς «βιοδεικτες» διάγνωσης και πρόγνωσης της στεφανιαίας νόσου.

1. *Η μέτρηση του ολικού αθηρωματικού φορτίου (calcium scoring)* με την αξονική τομογραφία της καρδιάς , σχετίζεται με την παρουσία και συσταση των αθηρωματικών πλακων του στεφανιαιου δικτύου και την ποσοτικοποιησή του, που σχετίζονται με την πρόγνωση των ασθενων με στεφανιαια νόσο (ΣΝ).
Η μέθοδος αυτή έχει ένδειξη στον προσυμπτωματικό έλεγχο ατόμων με προδιαθεσικούς παράγοντες στεφανιαίας νόσου (καπνιστές, διαβητικούς, υπερτασικούς), οι οποίοι ελέγχονται για την παρουσία ασβέστωσης των αγγείων τους η οποία αποτελεί πρώιμη ένδειξη αθηρωματικής νόσου. Χρησιμοποιείται επίσης ως προγνωστικός δείκτης σχετιζόμενος με την συχνότητα εμφάνισης μειζόνων καρδιαγγειακών συμβαμάτων (1,2). Παραμένει προς έρευνα εάν πρέπει να χρησιμοποιείται και επί ασθενών με χαμηλή πιθανότητα ΣΝ που μεχρι τώρα δεν συγκαταλέγονται στις ενδείξεις των κατευθυντηρίων οδηγιών αλλά επικρατεί ο σκεπτικισμός της επέκτασης εφαρμογής λαμβανομένου υπόψη ότι 20-40% όλων των επεμβατικών διαγνωστικών στεφανιογραφιών είναι φυσιολογικές και θα μπορούσαν να είχαν αποφευχθεί εάν ήταν γνωστό το αποτέλεσμα ύπαρξης ή μη υψηλού αθηρωματικού φορτίου (3) (Εικόνα 1).

Εικόνα 1. Αξονική στεφανιογραφία 64 τομών. Διάκριση μαλακών και σκληρών αθηρωματικών πλακών.

2.Η μέτρηση του όγκου του επικαρδιακού λιπώδους ιστού (epicardial adipose tissue volume – EAT-) με την πολυτομική αξονική τομογραφία αποτελεί νεότερο δείκτη αθηρωματικής νόσου των στεφανιαίων αρτηριών.

Το επικαρδιακό λίπος (EAT), περιβάλλει την καρδιά και τα στεφανιαία αγγεία καλυπτόμενο εξωτερικά από το περικάρδιο με το οποίο μοιράζεται την αιματική τροφοδοσία από κλάδους των στεφανιαίων αγγείων. Εντοπίζεται κυρίως στην κοιλιοκολπική αύλακα και στη διάμεση κοιλιακή αύλακα, ερχόμενο σε στενή επαφή με τα στεφανιαία αγγεία. Λόγω της στενής ανατομικής θέσης με τα στεφανιαία αγγεία έχει αναφερθεί ότι παίζει σημαντικό

ρόλο στη φλεγμονώδη διεργασία της αθηρωματικής πλάκας μέσω της έκλυσης προ-αθηρωματογόνων διαβιβαστών οι οποίοι μπορεί να επηρεάζουν ευθέως την εμφάνιση και πρόοδο της στεφανιαίας νόσου.4 (Εικόνα.2)

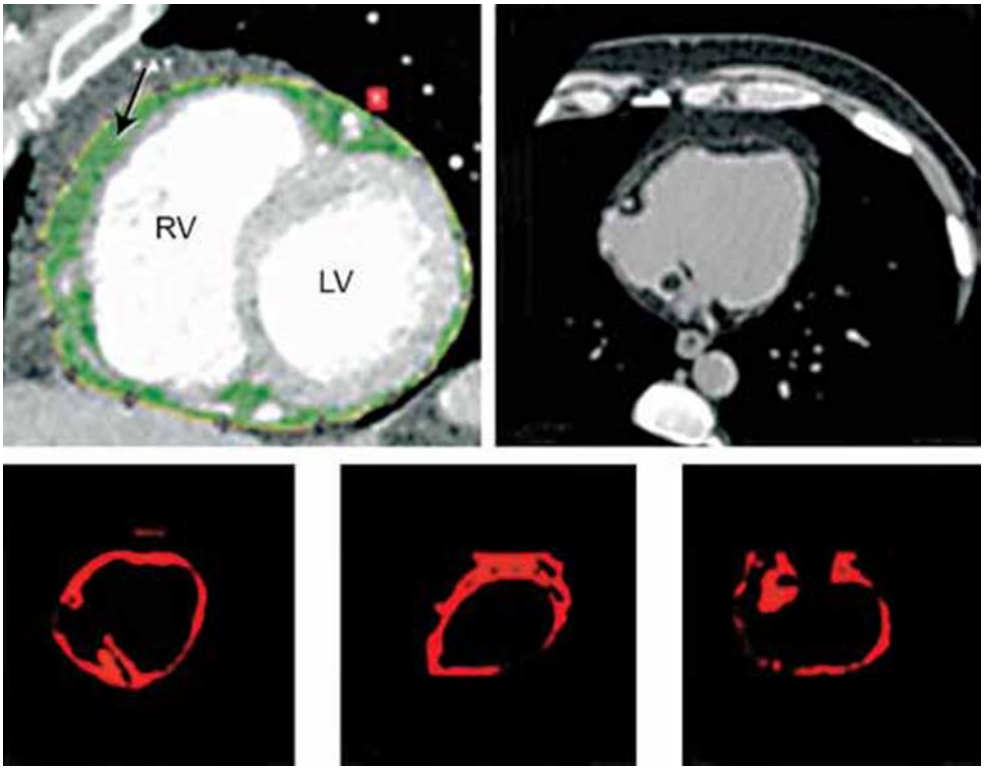

Εικόνα 2. Μέτρηση και ποσοτικοποίηση του επικαρδιακού λίπους από την αξονική τομογραφία της καρδιάς. RV: Δεξιά κοιλία. LV: Αριστερή κοιλία

Η μέτρηση του όγκου του επικαρδιακού λίπους με την πολυτομική αξονική τομογραφία έχει συσχετιστεί:

- με το αυξημένο αθηρωματικό φορτίο (μελέτες Framingham, EISNER, MESA),5
- με την εμφάνιση καρδιακών συμβαμάτων
- και με την επαγόμενη ισχαιμία στο SPEC(6).

Ενώ η σχέση της αύξησης του όγκου του EAT με γνωστή στεφανιαία νόσο επιβεβαιώνεται καθημερινά από τη συχνότητα των δημοσιευμένων εργασιών, ο ρόλος του EAT στη διερεύνηση ατόμων με άτυπη συμπτωματολογία άλλα υψηλή υποψία μη κριτικής μορφής στεφανιαίας νόσου, παραμένει ακόμη αδιευκρίνιστος.

Σε δική μας μελέτη (4), καταδείξαμε ότι χρησιμοποιώντας ως κατώτατο όριο όγκου επικαρδιακού λίπους το επίπεδο των <147 ml όπως μετρήθηκε με την αξονική τομογραφία 64 τόμων, απομονώσαμε από τους εξετασθέντες την ομάδα ασθενών με υποκλινική μορφή στεφανιαίας νόσου, συσχετίζοντας το EAT με το αυξημένο αθηρωματικό φορτίο, με το βαθμό της προκαλούμενης στένωσης από τις αθηρωματικές αλλοιώσεις και με τη σύσταση των αθηρωματικών πλακών ιδιαιτέρως αυτών που ευθύνονται
για την πρόκληση οξέων στεφανιαίων επεισοδίων.

Η μελέτη μας επιβεβαίωσε τη σχέση αυξημένης συγκέντρωσης επικαρδιακού λίπους με την ύπαρξη στεφανιαίας νόσου και προσέθεσε ένα καθοριστικό στοιχείο για τη χρησιμότητα του EAT ως νέου βιοδείκτη για τη διαστρωμάτωση της επικινδυνότητας και τον περαιτέρω χειρισμό ασυμπτωματικών

με υψηλή υποψία μη κριτικής μορφής στεφανιαίας, με τη βοήθεια μιας αναίμακτης απεικονιστικής τεχνικής, χαμηλού κόστους και έκθεσης σε ακτινοβολία.

Β. Μοριακή απεικόνιση ευάλωτης αθηρωματικής πλάκας
Υβριδική απεικόνιση με SPECT ή PET /CT

Η μοριακή απεικόνιση (molecular imaging) αποτελεί την πλεον εξελιγμένη μορφή συνδιασμένης απεικόνισης των βιολογικών συστατικών των αθηρωματικών πλακών με τομογραφία μεμονωμένου φωτονίου (SPECT) η εκπομπής ποζιτρονίου(PET) και ανατομικών εικονων των αγγείων που εντοπίζεται το μοριακο σήμα με αξονικη στεφανιογραφία. (7)
Στοχεύει στον εντοπισμό της ευάλωτης αθηρωματικής πλάκας που ευθύνεται για τη πρόκληση οξέων στεφανιαίων συνδρόμων σε ασυμπτωματικούς ασθενείς με υποκλινικης μορφή
Η φλουοροδεοξυγλυκόζη (18FDG) είναι ο πρώτος εγκεκριμένος ιχνηθέτης . Τα κύτταρα φλεγμονής με αυξημένο μεταβολισμό αποθηκεύουν το FDG προκειμένου να χρησιμοποιηθεί ως πηγή ενέργειας .Τα μακρόφαγα της αθηρωματικής πλάκας είναι ο τελικός τόπος συγκέντρωσης του FDG και ο βαθμός αποθήκευσης συσχετίζεται με την νεοαγγειογένεση. Ένα άλλο συστατικό της αθηρωματικής πλάκας, τα αφρώδη κύτταρα, υφίστανται την διαδικασία της απόπτωσης και σχηματίζουν το νεκρωτικό πυρήνα της πλάκας. Η Ανεξίνη –V λόγω χημικής συγγένειας –θερμοδυναμικού δεσμού- χρησιμοποιείται για την απεικόνιση της απόπτωσης άρα του νεκρωτικού πυρήνα μετά την επισήμανση της με 99mTc (τεχνήτιο) Η αποδέσμευση πρωτεάση από τα μακροφάγα έχει ως αποτέλεσμα την πέψη εξωκυττάριας μήτρας (matrix) που αποδυναμώνει την ινώδη κάψα και προδιαθέτει σε ρήξη. Ιχνηθέτες με χαρακτηριστικά αναστολέων μεταλλοπρωτεϊνάσης της μήτρας (matrix) επισημαίνονται με ραδιοφάρμακα και μπορούν να απεικονίσουν με SPECT την διαδικασία αυτή. Τα μακροφάγα επίσης αποδεσμεύουν σε μεγάλη ποσότητα VEGF με αποτέλεσμα την νεοαγγειογέννεση της πλάκας και διαρροή που επάγει την ενδοπλακική αιμορραγία και την φλεγμονή (8,9). (Εικόνα 3)

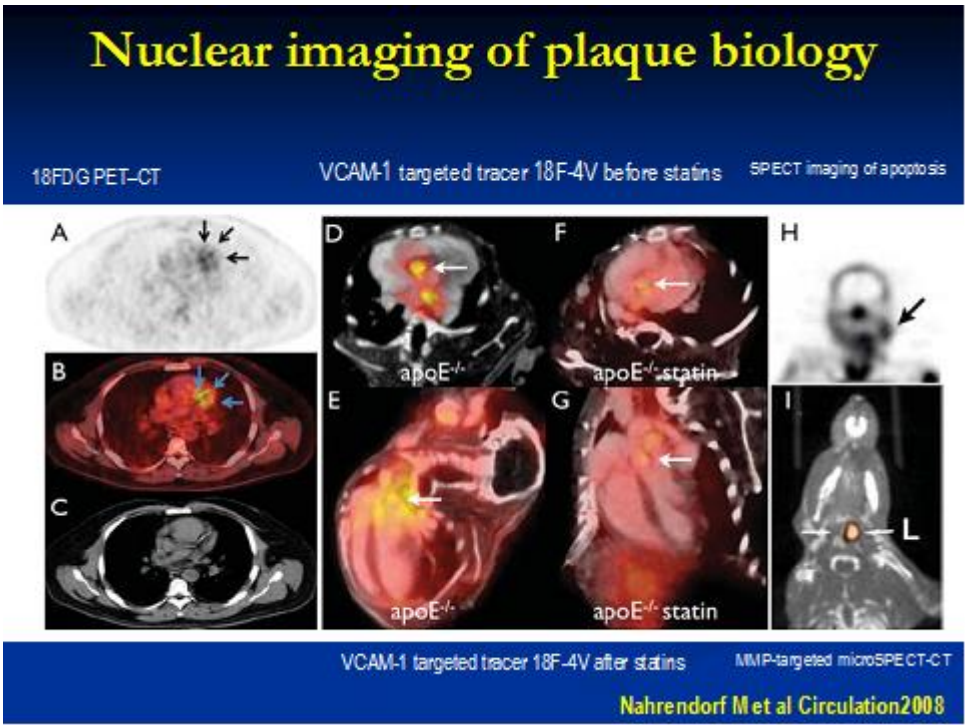

Εικόνα 3. Ραδιοισοτοπικη απεικόνιση της μοριακής δομής της αθηρωματικής πλάκας, (A–C) 18FDG PET–CT απεικόνιση ασθενούς με στεφανιαία νόσο σε στενωτικο τμήμα του αγγείου

(αγγειογραφικά τεκμηρίωση). (D–G) In vivo PET–CT στοχευμένη απεικόνιση VCAM-1 με ιχνηθέτη 18F-4V σε αθηρωματικους επίμυες προ και μετα θεραπεία με στατίνες σε ιστοτεμάχια καρωτίδος και εμφανή την υποστροφή της αθηρωματικής εξέλιξης. In vivo στόχευμένη απεικόνιση MMP-με microSPECT-CT 3 εβδομάδες μετα την πρόκληση τραυματισμού στην καρωτίδα (L) τραυματισμένη αριστερή και (R) υγιής δεξιά καρωτίδα.

ΣΥΜΠΕΡΑΣΜΑΤΙΚΑ

Η προσπάθεια μέσω προγνωστικών μοντέλων και κλινικών δεικτών για την πρόληψη της ΣΝ έχει εφαρμογή στον γενικό πληθυσμό άλλα υστερεί ακόμη σε εξατομικευμένο επίπεδο . Η προσθήκη απεικονιστικων δεικτων στους αλγορίθμους των συμβατικών κλινικών μοντέλων πρόγνωσης , επαυξανει την προβλεπτικη τους αξία στην πρώιμη διάγνωση υποκλινικής μορφής της νόσου σε υψηλού κινδύνου ατόμων , ώστε να προληφθουν τα αιφνιδια καρδιακά συμβάματα με την τροποποίηση των παραγόντων κινδύνου

Η μέτρηση του ολικού αθηρωματικού φορτίου, η σύσταση των αθηρωματικών πλακών και ο όγκος του επικαρδιακού λίπους με την αξονική τομογραφία της καρδιάς, αποτελούν εύχρηστους , χαμηλου κόστους , υψηλής διαγνωστικής ακρίβειας χωρίς παρενέργειες απεικονιστικούς δείκτες για τον προληπτικό έλεγχο ατόμων με ενδιάμεση πιθανότητα ασυμπτωματικής μορφής στεφανιαίας νόσου.

Η απεικόνιση σε μοριακό επίπεδο που εξασφαλίζεται μέσα από τον συνδυασμό της ανατομικής και μοριακής απεικόνισης SPECT-PET /CT (fusion imaging) που στοχεύει τα φλεγμονώδη συστατικά της ευάλωτης αθηρωματικής πλάκας όπως τα μακροφάγα, LDL λιποπρωτεΐνες, μεταλλοπρωτεινάσες, θα συμβάλλει στο μέλλον στην έγκαιρη διάγνωση της προσυμπτωματικής σοβαρής στεφανιαίας νόσου, με την προυπόθεση οτι η αρχική διαλογη των ευάλωτων ασθενών θα εξακολουθεί να στηρίζεται στις αρχές της κλινικής καρδιολογίας και η αναζήτηση της βέλτιστης θεραπείας για την ομάδα αυτή των ασθενών θα παραμείνει σε υψηλά προτεραιότητα.

Βιβλιογραφία

1. Greenland P, Bonow RO, Brundage BH, et al. ACCF/AHA 2007 clinical expert consensus document on coronary artery calcium scoring by computed tomography in global cardiovascular risk assessment and in evaluation of patients with chest pain: a report of the American College of Cardiology Foundation Clinical Expert Consensus Task Force. J Am Coll Cardiol 2007;49:378– 402

2. Budoff MJ, Shaw LJ, Liu ST, et al.Long-term prognosis associated with coronary calcification: observations from a registry of 25,253 patients.J Am Coll Cardiol 2007;49:1860 –70.

3. Vassiliadis I, Despotopoulos E, Kaitozis O, Hatzistamatiou E. Can coronary artery calcium scoring (CACS) outperforms SCORE risk factor analysis as a first step screening for the detection of subclinical coronary atherosclerosis? Eur. Heart J.(Suppl)16, 2011

4. Ι.Βασιλειάδης, Ε. Δεσποτόπουλος, Ο. Καιτοζης,Χ. Τεκεδης Επικαρδιακό Λίπος: Ένας Νέος Βιοδείκτης Ασυμπτωματικής Στεφανιαίας Νόσου Ελληνική Καρδιολογική Επιθεώρηση 2013, 54: 152-158

5. Ding J, Hsu FC, Harris TB, et al. The association of pericardial
fat with incident coronary heart disease: the Multi-Ethnic Study of Atherosclerosis (MESA). Am J Clin Nutr. 2009; 90: 499-504.

6. Tamarappoo B, Dey D, Shmilovich H, et al. Increased pericardial fat volume measuredfrom noncontrast CT predicts
myocardial ischemia by SPECT. JACC Cardiovasc Imaging.
2010; 3: 1104-1112.

7. Vassiliadis I, SPECT/CT Fusion Imaging Integrating Anatomy and Perfusion of the Heart (Editorial) HJC 51;6,2010

8.Osborn EA, Jaffer FA. The Year in Molecular Imaging JAm-
Coll Cardiol Img. 2010; 3: 1181-1195.

9.Matter C, Stuber M, Nahrendorf M. Imaging of the unstable
plaque: how far have we got? European Heart Journal. 2009; 30: 2566-2574.